

CASO CLÍNICO

Infección intrauretral por virus del papiloma humano. Informe de un caso tratado con imiquimod y revisión de la bibliografía

Condilomas intrauretrales

Maldonado Ávila M.,¹ Castellanos Luárraga J.,¹ Cano Escobar EM.,² Enríquez Lemus J.³

RESUMEN

Las verrugas o condilomas genitales son lesiones dermatológicas por virus del papiloma humano (VPH) epidermotrófico. Se han aislado y tipificado alrededor de 100 tipos de dicho virus, que es el agente causal más frecuente de infecciones virales de transmisión sexual.

Los condilomas intrauretrales constituyen un verdadero reto terapéutico para el urólogo; tanto que, hasta ahora, las sociedades de urología no han generado guías para su tratamiento.

Se decidió utilizar imiquimod para tratar a un paciente masculino de 18 años de edad con lesiones intrauretrales, resistentes a otros medicamentos. El efecto clínico de imiquimod consiste en activar la producción de citocinas en el sistema inmunológico, sobre todo de interferón alfa (IFN- α), que tiene actividad antiviral específica. Así, con aplicación tópica de este fármaco se incrementa la producción de citocinas e IFN- α . En el paciente mencionado, se logró la erradicación de las lesiones y, hasta la fecha, no se ha observado recurrencia.

SUMMARY

Genital warts are one of the most common sexually transmitted infections and are attributed to the epidermotropic human papillomavirus (HPV). Over 100 types of HPV have been isolated and completely sequenced thus far.

Intraurethral HPV constitutes a therapeutic challenge to urologists and very diverse treatment recommendations exist in the literature on HPV lesions of urethra. There are no treatment guidelines from the specialists' societies. The clinical effect of Imiquimod stems from cytokine-induced activation on the immune system. Topical application of Imiquimod increases the production of cytokines, including the principal cytokine for antiviral activity, interferon alpha. We present an 18-year-old man with intraurethral condyloma, who has been previously treated with no success in eradicating the warts. We decided to use Imiquimod showing excellent results and to the date, recurrence of the condylomata was not observed macroscopically.

Key words: *Intraurethral papillomavirus, human papillomavirus, condyloma acuminatum, genital warts, Imiquimod.*

1 Urólogo, Médico de base del Servicio de Urología "Dr. Aquilino Villanueva", Hospital General de México. O.D. 2 Dermatóloga, práctica privada. 3 Residente de 40 años de Urología, Hospital General de México, O.D.

Correspondencia: Dr. Miguel Maldonado Ávila. Dr. Balmis 148, Col. Doctores. 06800 México, D.F. Tel.: (55) 5999-6133, ext. 1031. Correo electrónico: mimalavi@yahoo.com.

Abreviaturas

- HPV: Human papillomavirus.
- VPH: Virus del papiloma humano.

En vista de lo anterior, habrá que realizar estudios clínicos comparativos con placebo para determinar la eficacia y seguridad del tratamiento tópico con imiquimod, con el fin de contar con él como una nueva alternativa para el tratamiento de infección intrauretral por VPH.

Palabras clave: virus del papiloma humano, condiloma intrauretral, imiquimod, verrugas genitales.

INTRODUCCIÓN

Las verrugas genitales constituyen lesiones dermatológicas causadas por virus del papiloma humano (VPH) epidermotrófico. Se han aislado y tipificado mediante secuencia de ADN, alrededor de 100 tipos de VPH.

La familia de los virus del papiloma humano está dividida en dos grupos:

- De bajo riesgo (no oncógenos), tipos como el 6 y 11, los cuales producen verrugas anogenitales y son causa de alrededor de 83 % de los casos vistos en la práctica clínica.
- De alto riesgo (oncógenos), como los tipos 16, 18, 31 y 45, que con frecuencia se acompañan del desarrollo de displasias y cáncer.¹

Las causadas por virus del papiloma humano son las infecciones virales de transmisión sexual más frecuentes. En estudios realizados en adultos sexualmente activos, se ha encontrado que de 50 a 75 % de ellos tienen anticuerpos positivos al contacto con el virus, y que alrededor del 15 % tiene infección asintomática.² Los condilomas intrauretrales constituyen un reto terapéutico para el urólogo (figura 1). De hecho, hasta ahora, las sociedades urológicas especializadas no han editado guías para el tratamiento de la infección por VPH en esta localización.³ Los tratamientos más utilizados en estos casos son: aplicación de 5-fluorouracilo (5-FU), resección quirúrgica, electrofulguración, aplicación de láser o alguna combinación de estas técnicas. A continuación se presenta el caso de un varón portador del VPH intrauretral, tratado de forma exitosa con una combinación de aplicación intrauretral de imiquimod y crioterapia. Además se realizó una revisión bibliográfica acerca del tratamiento de infecciones por VPH en esta localización.

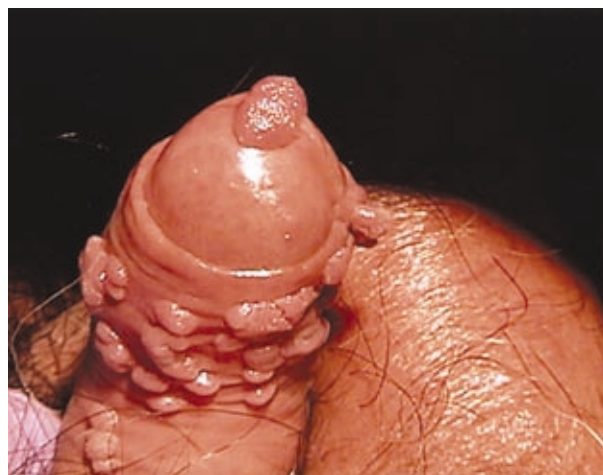

Figura 1. Condilomas acuminados en pene y meato uretral.

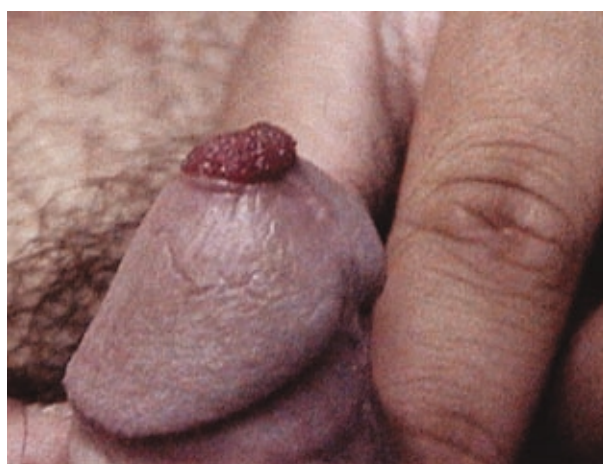

Figura 2. Condilomas en prepucio e intrauretral.

PRESENTACIÓN DEL CASO

Paciente masculino de 18 años de edad, soltero, que acude a consulta por lesiones de 4 meses de evolución, que aparecieron después de coito sin protección con sexoservidora. Se observó dermatosis localizada en el pene, en la cara lateral derecha, a nivel del surco balanoprepucial, y meato uretral, a nivel de la fosa navicular. La lesión consistía en neoformaciones elevadas, vegetantes, del color de la piel, de aproximadamente 2 mm de diámetro cada una. La lesión de la fosa navicular era de aproximadamente 7 mm y se proyectaba hacia el exterior de la uretra (figura 2). Se realizó prueba de ácido acético

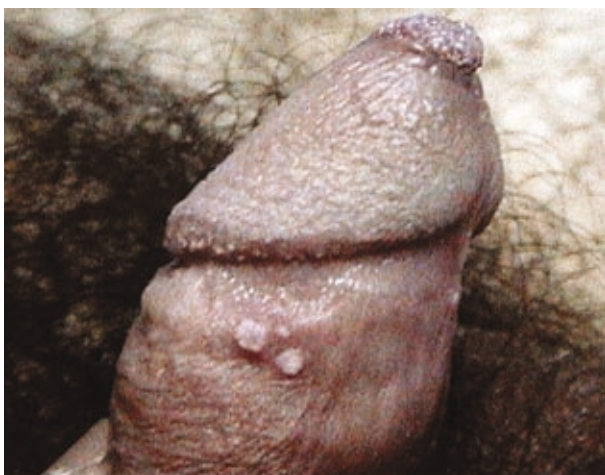


Figura 3. Condiloma intrauretral. Prueba de ácido acético.

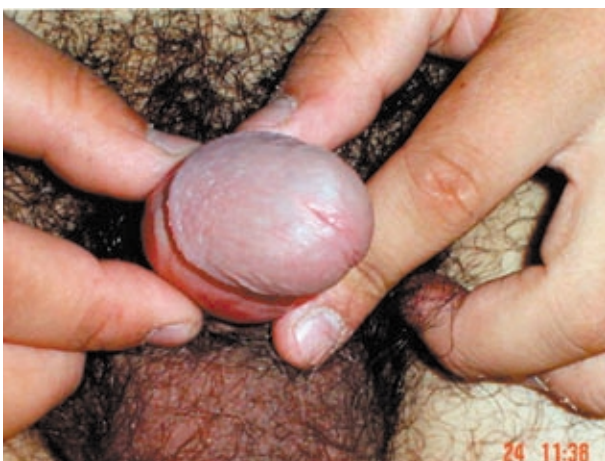

Figura 4. Foto de control sin lesiones.

con blanqueamiento positivo (figura 3). Mediante uretoscopia se observaron signos de lesión sólo en la fosa navicular, mientras que el resto de la uretra, hasta el esfínter uretral, se veía libre de lesiones. Anteriormente, un dermatólogo le había prescrito tratamiento médico con aplicación tópica de podofilotoxina por tres semanas, sin obtener resultado; por tanto, refirió al paciente a nuestro servicio. Con base en estos datos, se diagnosticó infección por virus del papiloma humano y se dio tratamiento con crioterapia de las lesiones del surco balanoprepucial y aplicación intrauretral con imiquimod, por 6 semanas, con aplicaciones de lunes a jueves por

la noche y descansando de viernes a domingo. A la quinta semana del tratamiento no había signos de lesiones residuales en uretra. En consulta de revisión, a un año y medio de terminado el tratamiento, no se detectó recidiva alguna, ni estenosis del meato ni de la fosa navicular (figura 4).

COMENTARIOS

Imiquimod es el más reciente fármaco disponible con efecto inmunomodulador. El tratamiento con este fármaco es único y diferente a todas las demás terapéuticas recomendadas para condilomas, ya que su acción no consiste en la destrucción material de las lesiones, sino que se dirige a la erradicación del agente causal, el virus del papiloma humano. En modelos animales se ha demostrado que imiquimod ejerce actividad antiviral indirecta y tiene propiedades antitumorales, en parte a través de la inducción de interferón alfa. *In vivo*, este producto origina una inducción rápida y sostenida de diferentes citocinas, incluso interferón alfa, factor de necrosis tumoral y las interleucinas 6, 8 y 12.⁴ A la fecha no existen informes en la bibliografía sobre su empleo por vía intrauretral.

La instilación de 5-fluorouracilo en la uretra es el tratamiento más utilizado por la comunidad urológica. En un artículo publicado por la Universidad Chongking, en China, emplearon 5-fluorouracilo en combinación con extirpación quirúrgica o con resección transuretral en 21 casos informados, con una tasa global de curación de 76.2 % y recurrencia de 23.89 %.⁵

También se empleó en otra serie de 102 pacientes, publicada por el Departamento de Urología de la Universidad de Munich. En todos los casos se utilizó láser como tratamiento de primera línea, sin importar cuál fuese el tratamiento aplicado con anterioridad; se obtuvieron resultados alentadores y la conclusión fue que ésta constituye una excelente alternativa terapéutica.³

Los esfuerzos terapéuticos más recientes, están dirigidos hacia al tratamiento fotodinámico con ácido 5-aminolevulínico, con el que se han obtenido tasas de respuesta completa de 95 % y recurrencias del 5 % en un periodo de vigilancia de 6 a 4 meses. Estos datos corresponden a un estudio realizado en Shanghai, China, con 164 pacientes

que padecían condilomas intrauretrales. Hasta la fecha, esta es la mayor serie informada en la bibliografía mundial.⁶ También se ha utilizado ácido 5-aminolevulínico en procedimiento diagnóstico para la detección de infección uretral subclínica por uretoscopia con luz fluorescente, la cual permite detectar lesiones que no son apreciables en endoscopia convencional.⁷

CONCLUSIONES

Sin duda, las infecciones intrauretrales por virus del papiloma humano constituyen un reto terapéutico para el urólogo. Por lo regular, se da tratamiento con cremas de aplicación intrauretral (p. ej., de 5-fluorouracilo), pero generan respuestas muy variables y conllevan riesgos importantes de causar efectos secundarios, debido a su potencialidad cáustica. El tratamiento combinado de resección quirúrgica o raspado de la lesión (si es apreciable a simple vista), o de resección transuretral, seguidas de aplicación intrauretral de 5-fluorouracilo constituye otra alternativa viable; sin embargo, a pesar del esmero que se ponga en estas intervenciones, las tasas de recurrencias se mantienen en alrededor de 25 %. El tratamiento con láser ha dado excelentes resultados en cuanto a tasa de respuesta global y recaídas. Esta modalidad terapéutica constituye una excelente alternativa en centros hospitalarios que cuentan con el equipo y la experiencia en su manejo, debido al alto costo del mismo. Una técnica reciente y novedosa es el tratamiento fotodinámico con ácido 5-aminolevulínico para combatir infección intrauretral por virus del papiloma humano y, aparentemente, los primeros informes de aplicación indican que es una alternativa terapéutica muy interesante; habrá que esperar sus resultados a largo plazo.

El informe de caso presentado, con aplicación intrauretral de imiquimod, constituye una alternativa terapéutica a la que se recurrió debido al

fracaso del tratamiento anterior con podofilotoxina. Aunque se obtuvo una respuesta clínica excelente y a la fecha no hay signos de recaída, no se recomienda el empleo de esta intervención como tratamiento de primera línea, ya que no se han realizado estudios comparativos con placebo que avalen la seguridad y eficacia que se logró en este caso; además, no se cuenta con aprobación gubernamental para el empleo del medicamento por esta vía. Aun cuando se han demostrado la eficacia y seguridad del imiquimod en casos de lesión por virus del papiloma humano en genitales externos y piel en general, es necesario esperar estudios prospectivos que demuestren lo mismo para la afección intrauretral.

BIBLIOGRAFÍA

1. Dupin N. Genital Warts. *Clin Dermatol*. Nov-Dec 2004; 22(6):481-6.
2. Brown TI, Yen-Moore A, Tyring SK. Revisión de las enfermedades de transmisión sexual (11). *J Am Acad Dermatol*. Abr 2000;2(2):78-94.
3. Schneid P, Munich P, Ziller F. Urethral condyloma: A therapeutic challenge. *Hautarzt*. May 2001; 52(5):411-7.
4. Tyring SK, Conant M, Mprini M, Van Der Meijden W, Washenik K. Imiquimod: an international update on therapeutic uses in dermatology. *Int J Dermatol*. Nov 2002;41(11):810-6.
5. Xiao MZ, Gou M, He ZM. Diagnosis and treatment of urethral condyloma acuminatum in male patients. *Zhonghua Nan Ke Xue*. 2002;8(2):1124.
6. Wang XL, Wang WH, Wang HS, Xu SZ, Liao Kh, Hillemanns P. Topical 5-aminolevulinic acid-photodynamic therapy for the treatment of urethral condylomata acuminata. *Br J Dermatol*. Oct 2004; 15(4):880-5.
7. Schneede P, Munch P, Wagner S, Meyer T, Stuckfleth E, Hufstetter A. Fluorescence urethroscopy following instillation of 5-aminolevulinic acid: a new procedure for detecting clinical and sub clinical HPV lesions of the urethra. *J Eur Acad Dermatol Vener*. Mar 2000;15(2):121-5.