




Revista Mexicana de
UROLOGÍA

ÓRGANO OFICIAL DE DIFUSIÓN DE LA SOCIEDAD MEXICANA DE UROLOGÍA

www.elsevier.es/uromx



ARTÍCULO ORIGINAL

Estudio comparativo en el manejo laparoscópico transperitoneal y lumboscópico de quistes renales

J. E. Rosas-Nava^{a,b,*}, L. Almazan-Treviño^a, D. Ramírez-Limón^a, V. E. Corona-Montes^a, M. S. Almanza-González^a, M. Maldonado-Ávila^a y H. A. Manzanilla-García^c

^aServicio de Urología, Hospital General de México, México D.F., México

^bDepartamento de Cirugía, Facultad de Medicina, Universidad Nacional Autónoma de México, México D.F., México

^cJefatura del Servicio de Urología, Hospital General de México, México D.F., México

PALABRAS CLAVE

Quistes renales;
Laparoscopia; México.

Resumen

Introducción: Los quistes renales sintomáticos requieren manejo quirúrgico.

Objetivo: Comparar los resultados en el manejo de quistes renales mediante abordaje laparoscópico transperitoneal y lumboscópico.

Material y método: Estudio prospectivo, descriptivo, longitudinal, en pacientes con diagnóstico de quiste renal Bosniak I sintomático. Se dividen en 2 grupos: grupo 1, laparoscopia transperitoneal y grupo 2, lumboscopia. Variables: sangrado transoperatorio, días de estancia hospitalaria y edad.

Resultados: Veintiocho pacientes, grupo 1: 19 pacientes, y grupo 2: 9 pacientes. Grupo 1, medias: edad 52 años, tamaño del quiste 6.6 cm, días de estancia 1.26, sangrado transoperatorio 20.5 mL. Grupo 2, medias: edad 63 años, tamaño del quiste 7.3 cm, días de estancia 1.11, sangrado transoperatorio 20 mL. Se encontró diferencia estadísticamente significativa en la edad ($p=0.01$), no así en el tamaño del quiste ($p=0.3$), días de estancia ($p=0.3$) y sangrado transoperatorio ($p=0.9$). No hubo complicaciones.

Discusión: Se han publicado buenos resultados con el manejo laparoscópico de los quistes renales, sin embargo son series pequeñas y con poco seguimiento. En la literatura se reportan promedios de sangrado transoperatorio de 70-150 cc, siendo menor en nuestro estudio (20 cc); así como promedios de 3 días de estancia, encontrándonos por debajo (1.2 días).

Conclusión: Nuestro estudio nos aclara y aporta que no existen diferencias estadísticamente significativas entre ambos abordajes; este dependerá de la localización del quiste, así como la preferencia y experiencia del cirujano.

KEYWORDSRenal cysts;
Laparoscopy; Mexico.**Comparative study on the lumboscopic and transperitoneal laparoscopic management of renal cysts****Abstract****Background:** Symptomatic renal cysts require surgical management.**Aims:** To compare the results of the transperitoneal laparoscopic and lumboscopic approaches in the management of renal cysts.**Methods:** A prospective, descriptive, longitudinal study was conducted on patients diagnosed with symptomatic Bosniak I renal cyst. They were divided into 2 groups: group 1, transperitoneal laparoscopy and group 2, lumboscopy. **Variables:** intraoperative blood loss (IBL), hospital stay (HS), and age.**Results:** Twenty-eight patients were divided into 2 groups; group 1: 19 patients and group 2: 9 patients. Group 1, means: age 52 years, size of cyst 6.6 cm, days of hospital stay 1.26, intraoperative blood loss 20.5 mL. Group 2, means: age 63 years, size of cyst 7.3 cm, days of hospital stay 1.11, intraoperative blood loss 20 mL. Statistically significant difference was found in relation to age ($p=0.01$), but not in relation to size of cyst ($p=0.3$), days of hospital stay ($p=0.3$), or intraoperative blood loss ($p=0.9$). There were no complications.**Discussion:** Good results with the laparoscopic management of renal cysts have been published, but the case series have been small and with little follow-up. Studies in the literature report means for intraoperative blood loss of 70-150 cc and hospital stay of 3 days; in our study the mean for intraoperative blood loss was 20 cc and for HS was 1.2 days.**Conclusions:** There were no statistically significant differences between the two approaches in our study, making it clear that the approach depends on the location of the cyst, as well as on the preference and experience of the surgeon.

0185-4542 © 2014. Revista Mexicana de Urología. Publicado por Elsevier México. Todos los derechos reservados.

Introducción

La incidencia del quiste renal al nacimiento es de 0.1% a 0.45% y se incrementa con la edad, presentándose a los 40 años en 20% y a los 60 años en 33%^{1,2}. La mayoría de los quistes renales son asintomáticos y son descubiertos de forma incidental, los cuales no ameritan tratamiento, sin embargo, se pueden presentar síntomas relacionados a los quistes renales como dolor en masa palpable, hematuria, hipertensión y obstrucción del tracto urinario, por lo que se requerirá manejo del mismo³. La utilidad del ultrasonido como herramienta de diagnóstico, se limita a los quistes renales simples Bosniak I. Los quistes que en el ultrasonido no muestran criterios de benignidad necesitan evaluación por tomografía computada con y sin contraste. La resonancia magnética nuclear es equivalente a la tomografía para clasificar los quistes renales y tiene mayor sensibilidad en detectar los septos internos, adelgazamientos y lesiones medulares⁴. El primer destechamiento laparoscópico de un quiste renal fue reportado por primera vez en 1989 por Hulber, sin embargo, también se pueden manejar mediante aspiración percutánea y escleroterapia⁵. Se han reportado complicaciones como: hematoma retroperitoneal, sangrado postoperatorio y peritonitis química secundaria a perforación intestinal⁶. Por otra parte, varias ventajas del abordaje retroperitoneal sobre la vía transperitoneal se han reportado, incluyendo acceso directo a riñón sin movilizar el colon, sin acceso a cavidad peritoneal y evita derrame de líquido dentro de cavidad peritoneal. Por lo que se tiene como objetivo comparar los

Tabla 1 Características de la población

	Grupo 1 (n:19)	Grupo 2 (n:9)	p
Hombres (%)	15	33	-
Mujeres (%)	85	67	-
Edad (años)	52 (25-78)	63 (52-73)	0.01
Tamaño del quiste (cm)	6.6 (3-10)	7.3 (5-10)	0.3
Sangrado transoperatorio (mL)	20.5 (10-40)	20 (10-60)	0.9
Días de estancia hospitalaria	1.26 (1-2)	1.11 (1-2)	0.3

resultados en el manejo de los quistes renales mediante abordaje laparoscópico transperitoneal y lumboscópico.

Material y métodos

Se trata de un estudio prospectivo, descriptivo, longitudinal, en pacientes que acuden al Servicio de Urología, con diagnóstico de quiste renal Bosniak I sintomático, corroborado mediante tomografía simple y contrastada (fig. 1).

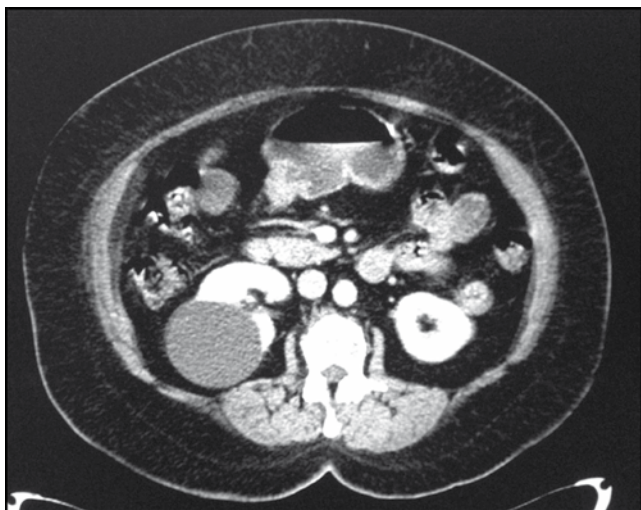

Figura 1 Tomografía abdominal contrastada. Se evidencia imagen hipodensa en cara dorsal de riñón derecho, sin reforzamiento con el medio de contraste.

La elección del paciente para asignarlos a cada grupo fue por conveniencia. Dependiendo de la localización del quiste (ya sea en la cara anterior o posterior del riñón), se divide en 2 grupos:

- Grupo 1, para manejo con laparoscopia transperitoneal.
- Grupo 2, para manejo mediante lumboscopia.

Ambos abordajes se realizaron con 3 puertos (2 de 10 mm y uno de 5 mm, así como lente de 0 grados); se disecciona el quiste, se punciona y aspira el líquido (el cual se analiza por el Departamento de Citología), y finalmente se destecha el quiste (fig. 2).

Se analizaron las variables con medias y pruebas de tendencia central; para comparar ambos grupos se utilizó *t-Student*. Se consideró significancia estadística un valor de $p > 0.05$.

Resultados

Durante el periodo comprendido entre 2011 a 2013, se realizaron 140 procedimientos laparoscópicos, de los cuales 28 correspondieron a destechamientos laparoscópicos.

De estos, se incluyeron 19 pacientes al grupo 1 y 9 al grupo 2. En el grupo 1 fueron 15% hombres y 85% mujeres, con media de edad de 52 años (rango 25-78), media del tamaño del quiste de 6.6 cm (rango 3-10), media de días de estancia hospitalaria de 1.26 días (rango 1-2), media de sangrado transoperatorio de 20.5 mL (rango 10-40). En el grupo 2 fueron 33% hombres y 67% mujeres, con media de edad de 63 años (rango 52-73), media del tamaño del quiste de 7.3 cm (rango 5-10), media de días de estancia de 1.11 días (rango 1-2), media de sangrado transoperatorio de 20 mL (rango 10-60) (tabla 1). Se realizó para el análisis estadístico una prueba *T* con el programa SPSS® versión 18; se encontró diferencia estadísticamente significativa en la edad con $p < 0.01$, sin embargo, no se encontraron diferencias al comparar el tamaño del quiste ($p=0.3$), días de estancia ($p=0.3$) y sangrado transoperatorio ($p=0.9$). No se presentaron

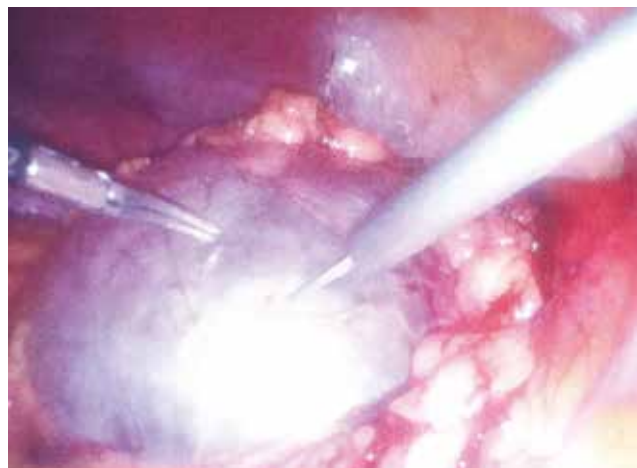


Figura 2 Destechamiento de quiste renal vía laparoscópica. Punción de quiste renal.

complicaciones, transfusiones, ni mortalidad en ninguno de los grupos.

Discusión

Las ventajas de la cirugía de mínima invasión, como la rápida recuperación de la cirugía y la pronta integración a la vida laboral, la hacen una excelente opción en relación a la cirugía abierta. El destechamiento quirúrgico tiene una alta tasa de éxito (99% al 100%)⁷⁻⁹. Se han publicado buenos resultados con el uso del manejo laparoscópico de los quistes renales, sin embargo son series pequeñas y con poco seguimiento^{10,11}. Como era de esperarse la mayoría de nuestros pacientes se encuentran en edades de adultos y adultos mayores, a quienes les beneficia aún más los abordajes mínimamente invasivos. En la literatura se han reportado promedios de sangrado transoperatorio de 70-150 cc¹²⁻¹⁴, presentándose en nuestros pacientes un promedio mucho menor (20 cc), así como promedios de 3 días de estancia, a lo cual también nos encontramos muy por debajo de dichos reportes (1.2 días). A pesar de que se han reportado diversas complicaciones, en nuestro estudio no se presentó ninguna. Sin embargo, sólo Ryu (2009) nos muestra un estudio comparativo entre ambos abordajes para el manejo de los quistes renales por laparoscopia, donde evalúa tiempo quirúrgico, tiempo a la tolerancia a la vía oral y ambulación, siendo mejor el abordaje lumboscópico¹⁵; sin embargo nuestras variables analizadas son diferentes y no encontramos diferencia estadísticamente significativa entre ambos abordajes.

Conclusión

El tratamiento de los quistes renales mediante técnicas laparoscópicas (transperitoneal o lumboscópica) han mostrado ser seguras, eficaces y con baja tasa de complicaciones. Nuestro estudio nos aclara y aporta que no existen diferencias estadísticamente significativas entre ambos abordajes; por lo que el abordaje dependerá de la localización del quiste, así como de la preferencia y experiencia del cirujano.

Conflicto de intereses

Los autores declaran no tener ningún conflicto de intereses.

Financiamiento

No se recibió patrocinio para llevar a cabo este artículo.

Bibliografía

1. Bishoff JT, Kavoussi LR. Renal cystic disease. In: Wein AJ, Kavoussi LO, Novick AC, et al (eds). *Campbell-Walsh Urology*. Ed. 9. Philadelphia: Saunders Elsevier; 2007. p. 1772-1776.
2. Lauks SO Jr, McLachlan MSF. Aging and simple cysts of the kidney. *Br J Radiol* 1981;54:12-14.
3. McHugh K, Stringer DA, Hebert D, et al. Simple renal cysts in children: diagnosis and follow-up with US. *Radiology* 1991;178:383-385.
4. Israel GM, Bosniak MA. An update of the Bosniak renal cyst classification system. *Urology* 2005;66:484-488.
5. Hulbert JC, Shepard TG, Evans RE. Laparoscopic surgery of renal cystic disease. *J Urol* 1992;147(pt 2):433A.
6. Lifson BJ, Teichman JM, Hulbert JC. Role and long-term results of laparoscopic decortication in solitary cystic and autosomal dominant polycystic kidney disease. *J Urol* 1998;159:702-705.
7. Hemal AK. Laparoscopic management of renal cystic disease. *Urol Clin North Am* 2001;28:115-126.
8. Rané A. Laparoscopic management of symptomatic simple renal cysts. *Int Urol Nephrol* 2004;36:5-9.
9. Pearle MS, Traxer O, Cadeddu JA. Renal cystic disease. *Urol Clin North Am* 2000;27(4):661-673.
10. Yoder BM, Wolf JS. Long-term outcome of laparoscopic decortication of peripheral and peripelvic renal and adrenal cysts. *J Urol* 2004;171(2):583-587.
11. Shiraishi K, Eguchi S, Mohri J, et al. Laparoscopic decortication of symptomatic simple renal cysts: 10-years experience from one institution. *BJU Int* 2006;98(2):405-408.
12. Gupta NP, Goel R, Hemal AK, et al. Retroperitoneoscopic decortication of symptomatic renal cysts. *J Endourol* 2005;19(7):831-833.
13. Thwaini A, Shergill IS, Arva M, et al. Long-term follow up after retroperitoneal laparoscopic decortication of symptomatic renal cysts. *Urol Int* 2007;79(4):352-355.
14. Chen Z, Chen X, Luo YC, et al. Retroperitoneoscopic decortication of symptomatic peripelvic renal cysts: Chinese experience. *Urology* 2011;78(4):803-807.
15. Ryu DS, Oh TH. Laparoscopic decortication of large renal cysts: a comparison between the transperitoneal and retroperitoneal approaches. *J Laparoendosc Adv Surg Tech A* 2009;19(5):629-632.